Aus der Universitäts-Augenklinik zu Giessen.

Über angeborene Irisanomalieen

(Reste der Pupillarmembran, Villositates congenitae strati retinalis).

STANFORD-LANE MEDICAL LIBRARY

Inaugural-Dissertation

zur

Erlangung der Doktorwürde

der

Hohen medizinischen Fakultät

der

Grossherzoglich Hessischen Ludwigs-Universität zu Giessen

vorgelegt von

Fritz Lommel,

approbiertem Arzte aus Velbert (Rhld.).

Giessen 1901.

von Münchow'sche Hof- und Univ.-Druckerei (Otto Kindt).

Digitized by the Internet Archive
in 2026

https://archive.org/details/IA40154004_0344

Aus der Universitäts-Augenklinik zu Giessen.

Über angeborene Irisanomalieen

(Reste der Pupillarmembran, Villositates congenitae strati retinalis).

Inaugural-Dissertation

zur

Erlangung der Doktorwürde

der

Hohen medizinischen Fakultät

der

Grossherzoglich Hessischen Ludwigs-Universität zu Giessen

vorgelegt von

Fritz Lommel,

approbiertem Arzte aus Velbert (Rhld.).

Giessen 1901.

von Münchow'sche Hof- und Univ.-Druckerei (Otto Kindt).

Gedruckt mit Genehmigung der medizinischen Fakultät
(im engeren Sinne) zu Giessen.
Referent: Herr Professor Dr. Vossius.

Meiner Mutter

und

dem Andenken meines Vaters.

„Seitdem Adolf Weber von neuem die Aufmerksamkeit auf das Vorkommen von Resten der Pupillarmembran gelenkt und als sicheres diagnostisches Kennzeichen dieser Anomalie festgestellt hat, dass die dabei vorgefundenen Fäden stets von der Vorderfläche der Iris, meistens der Gegend des kleinen Kreises und niemals vom Pupillarrand ihren Ursprung nehmen, hat sich die Zahl der mitgeteilten einschlägigen Fälle ausserordentlich gehäuft, sodass heute kein Grund besteht, die klinische Casuistik solcher Fälle noch zu vermehren." Diese Bemerkung E. von Hippels[1]) dürfte wohl nicht zu Recht bestehen; denn jede kritisch vorgenommene Untersuchung ist nutzbringend, sei es nun, dass sie die Anschauung über ein Thema als unhaltbar erweist oder wahrscheinlich macht oder als richtig beweist. Zudem ist die Casuistik über Reste der Pupillarmembran wirklich keine derartig grosse, dass jede weitere Herbeischaffung von einschlägigem Material unnütz wäre. Sehen wir uns die einzelnen Veröffentlichungen näher an, so betreffen sie fast immer nur einzelne Fälle, die durch ein deutliches Hervortretenlassen ihrer Eigentümlichkeiten die Aufmerksamkeit des Beobachters auf sich lenken mussten. Mitteilungen über die Häufigkeit und Classifizierungsversuche fehlen fast ganz; nur Wicherkiewicz[2]) berichtet gelegentlich seiner „Beiträge zur Kenntnis der persistierenden Pupillarmembran", dass bis 1881 erst 30 Fälle veröffentlicht wären und dass bis 1888 100 neue Fälle beschrieben seien. Auf Anregung des Leiters der

Giessener Universitäts-Augenklinik, Herrn Prof. Vossius, habe ich es deshalb unternommen, an der Hand eines grösseren Materials jenen Fragen nachzugehen. In den Bereich meiner Betrachtung habe ich überhaupt alle Anomalieen der Iris — mit Ausnahme der Kolobome ohne Reste der Pupillarmembran — gezogen, nämlich die Pupillarmembranreste, die Pigmentflecken und auch die Excrescenzen am Pupillarrand, die zwar mit dem eigentlichen Irisstroma nichts zu thun haben, aber durch ihr Wachstum dem Pupillarrand häufig ein anomales Aussehen verleihen.

Hinsichtlich der Genese der Pupillarmembran wird die Ansicht Köllikers[3]) allgemein angenommen, „wonach sich die primitive Hornhaut, sobald sie eine gewisse Dicke erreicht hat, in zwei Lagen scheidet, von denen die eine ganz dünne, gefässreiche die Pupillarhaut und die andere die bleibende Hornhaut ist.“ Auch Nussbaum[4]) nimmt an, dass die Membrana pupillaris schalenartig die Linse umgiebt, vorn vom Ektoderm begrenzt wird, dass sie sich später durch Vermehrung und Spaltbildung ihres Zellmaterials in den bindegewebigen Teil der Cornea und die Pupillarmembran scheidet.

Die Reste der Membran sind verschiedentlich untersucht worden. „Man weiss jetzt,“ schreibt Wendel[5]), „durch anatomische Untersuchungen von Ponfick, Wedl-Bock und van Duyse, dass sich die obliterierten Gefässe der Pupillarmembran in den persistierenden Resten vorfinden, dass insbesondere die von der Vorderfläche der Iris ausgehenden mehrwurzligen Fäden die Überbleibsel stärkerer Gefässe sind.“ Über das Herkommen des Pigments ist man nicht aufgeklärt, da man im fötalen Leben die Membran pigmentlos findet. Es kann dies daher kommen, dass das Pigment wohl fötal schon in geringstem Masse vorhanden ist, aber erst extrauterin eine durch sichtbare Verfärbung sich dokumentierende Proliferation zeigt. Die Fäden besitzen eine grosse Derbheit, was dem Reichtum an Bindegewebszellen

zuzuschreiben ist. Wicherkiewicz untersuchte einen durch Operation erhaltenen Faden der Pupillarmembran. Er schreibt darüber: Das herausgeschnittene äusserst feine Stück der Pupillarmembran wurde zunächst in Glycerin auf einem Objektglase auseinandergefaltet, geebnet und unter schwacher Vergrösserung untersucht. Man konnte so nur ein an beiden Seiten scharf abgeschnittenes Netz von leicht pigmentiertem Gewebe und gleichmässiger Struktur erkennen. Nach Monaten wurde das winzige Präparat aus dem Glycerin herausgenommen, mit Hämatoxylin und Eosin gefärbt und sowohl unter schwacher als auch starker Vergrösserung untersucht. Man sieht deutlich als Grundsubstanz reichliche Bindegewebszellen, von denen einige pigmentiert sind, getragen von einem Fasergewebe. Durch die ganze Membran ziehen feine Capillaren, erkennbar an der Intima und dem Endothel (Eosin). Ausserdem sind hier und da einzelne Blutkörperchen, auch Pflasterepithel, zu erkennen."

Die Frage nach der Entstehung von Resten der Pupillarmembran ist noch eine offene. Was die Persistenz mit Adhärenz an der Linse angeht, so plädiert E. von Hippel für eine intrauterine Entzündung, als deren Folge eine „abnorm derbe Beschaffenheit der Pupillarmembran, wie sie klinisch und anatomisch zu erkennen ist", sich einstellt, und dieser Zustand „dürfte wohl sicher die Ursache ihrer ungenügenden Resorption sein." Andere Autoren, so von Michel*) vertreten die Ansicht, dass es im embryonalen Leben zu einer endothelialen Verklebung der Flächen der Pupillarmembran infolge Faltenbildung der Iris kommt. Löst sich nun durch Wachstumhemmung diese Verklebung nicht, so entstehen durch Zugwirkung Lücken in der Membran, die sich schliesslich nur auf Fäden beschränken können.

Wohl die meisten Anhänger hat diese letzte Anschauung gefunden und selbst E. von Hippel giebt zu, dass die

*) Zitiert bei E. von Hippel.

„Möglichkeit einer Verwachsung durch einfache Verklebung nicht von der Hand zu weisen sei.“

Hinsichtlich der Pupillarmembranreste mit Adhärenz an der Cornea stehen sich die Anschauungen diametral gegenüber. Da ein derartiger Fall aus dem mir zur Verfügung stehenden Material bereits durch Herrn Professor Vossius veröffentlicht ist, werde ich bei der Litteraturbesprechung dieser Anomalie das „für“ und „wider“ erörtern.

Die Pigmentnaevi der Iris, aus Anhäufung von Pigmentzellen des Irisstromas hervorgegangen, beanspruchen deshalb ein besonderes Interesse, weil sie, entsprechend den Pigmentmalen der Haut auch gelegentlich zu bösartigen Geschwülsten, Sarcomen, sich entwickeln können.

Die Excrescenzen am Pupillenrand sind beim Menschen eine sehr seltene Erscheinung, während sie beim Pferd die Norm darstellen. In Analogie mit den Befunden beim Pferd hat man sie auch beim Menschen als Produkte des Pigmentepithels angesehen (Ancke)[6]). Sie sollen zuweilen eine derartige Grösse erreichen, dass sie sich ablösen und dann als frei bewegliche Pigmentklümpchen in der Vorderkammer gefunden werden. Businelli*) wies bei einem derartig in der Kammer frei beweglichen, operativ entfernten Körper ein atrophischem Irisgewebe ähnliches Stroma und Pigment nach, Troitzki*), der sein Objekt auf demselben Wege gewonnen hatte, konstatierte fibrilläres Bindegewebe mit eingelagertem Pigment und leukocytenähnliche Zellen.

Bock[7]) beobachtete einen derartigen Körper beim Lebenden, untersuchte ihn sofort nach dem Tode und ermittelte, dass „das ganze Gebilde nur aus Pigmentepithel bestand“. Er ist der Meinung, dass dieser Befund für die Herkunft aus der Membrana capsulo-pupillaris spräche, trotzdem er nur Pigmentepithel gefunden hat. Durchweg wird angenommen, dass diese Pigmentklumpen dem Pigmentepithel der Pars iridica retinae entstammen.

*) Zitiert bei Bock.

Neuerdings nimmt Apetz[8]) an, der wie Bock neben einem frei beweglichen Pigmentklümpchen auch Pigmentierung der Linsenvorderfläche fand, jedoch ohne Excrescenzen am Pupillarrand, dass es ein von der Linsenvorderfläche abgelöster Rest der Pupillarmembran sei, eine Ansicht, die auf den Bock'schen Fall übertragen werden kann, bei dem auch nur ein runder Pigmentring auf der Linsenvorderfläche bestand, der die Mitte freiliess.

Was die Litteratur über Anomalien der Iris angeht, so betreffen die meisten Veröffentlichungen Reste der Pupillarmembran mit Adhärenz an der Linse. Schleich[9]) dürfte wohl der erste gewesen sein, der unser Augenmerk darauf richtete, dass anomale Pigmentierungen der Linsenvorderfläche einen Zusammenhang mit der fötalen Pupillarmembran haben können. Gelegentlich seiner „klinisch-statistischen Beiträge zur Lehre von der Myopie" schreibt er: „Verhältnismässig häufig habe ich auf der vorderen Kapsel im Bereich der Pupille verschieden zahlreiche, meist sehr viele braune Pünktchen ohne bestimmte, besonders ohne derartige Anordnung beobachtet, dass irgend welche Beziehungen zu Resten früher vorhandener Iritis oder früher bestandener hinterer Synechieen daraus sich ergeben. Die Untersuchung mit Loupe und Cornealmikroskop liess erkennen, dass diese einzelnen Pünktchen von brauner oder braungrauer Farbe, meist sehr dicht gedrängt neben einander stehen. Die Form derselben war bald rundlich, bald mehr eckig, häufig stäbchenförmig. Ausser an 12 in dieser Arbeit verwerteten Augen habe ich diese Beobachtung auch an Augen jeden Refraktionszustandes gemacht. Wiederholt sind zugleich damit angeborene Anomalieen der Iris zur Beobachtung gekommen, besonders scheinen mir 2 dieser Fälle, bei welchen Reste der fötalen Pupillarmembran sich fanden, für die Erklärung dieser Anomalie von Wichtigkeit zu sein. In beiden Fällen fanden sich braune Fädchen über die Pupille ausgespannt, deren Ursprung in der Vorderfläche der Iris sie zweifellos als Reste

der Membrana pupillaris erkennen liess. Die Fädchen waren zugleich an die vordere Kapsel angeheftet inmitten von Gruppen der genannten braunen Deposita auf der vorderen Kapsel. Ich stehe nicht an, dieselben ebenfalls als Reste der Membrana pupillaris anzusprechen". Wicherkiewicz fügt dem bekannten Materiale noch 9 Befunde hinzu, die er durch 9 Skizzen besonders instruktiver Augenbefunde und 2 Zeichnungen nach mikroskopischen Präparaten (siehe oben) erläutert. Im Anschluss an die Schleich'sche Mitteilung veröffentlichte dann Wendel unter Berücksichtigung der bis dahin bekannten Litteratur im Jahre 1890 3 weitere Fälle, und zwar 2, bei denen es sich um Pupillarfäden handelt, die vom kleinen Iriskreise ausgehend an der pigmentierten Linsen-Vorderkapsel enden; der andere betrifft nur eine Pigmentierung der Linsen-Vorderkapsel· Analog diesem letzten Falle sind die Mitteilungen von Apetz. Auch in diesem Falle findet sich auf beiden Augen als letzter Rest der Pupillarmembran nur eine pigmentierte Auflagerung auf der Linsenvorderfläche, die am linken Auge sich fast über das ganze Pupillargebiet erstreckt, im rechten Auge einen ebensogrossen Bezirk einnimmt, jedoch die Mitte freilässt. Der Teil der Pupillarmembran, der in dieser nunmehr unveränderten Stelle gesessen hat, so nimmt Apetz an, hat sich von der Linse gelöst und stellt jetzt ein frei bewegliches Pigmentklümpchen in der vorderen Augenkammer dar. Anderseits dokumentieren sich die Reste der Pupillarmembran zuweilen als gefärbte Beschläge auf der Hinterfläche der Cornea. Hierher gehören nach meiner Überzeugung die Beobachtungen Krukenbergs[10]) [11]) aus dem Jahre 1899. Der erste seiner Fälle betrifft eine beiderseitige, spindelförmige Auflagerung auf der Hinterfläche der Cornea, im Pupillargebiet, von dunkelkastanienbrauner Farbe, wie sie auch das Irisstroma zeigt. Krukenberg schreibt dann weiter: „Schon bei seitlicher Beleuchtung hat man den Eindruck, dass die oberflächlichen Schichten (sc. der Cornea)

frei davon (sc. von Pigmentierung) sind. Mit der Zehender-Westienschen Loupe aber lässt sich leicht feststellen, dass die braune Färbung sich auf die allertiefsten Teile beschränkt resp. der Hinterfläche anliegt. Die Braunfärbung stellt deutlich eine der Hornhautwölbung parallele Schicht dar und setzt sich zusammen aus gleichmässig feinsten Körnchen, die in der Mitte sich zu einer zartgranulierten zusammenhängenden Schicht anordnen, während sie nach der Peripherie hin weniger dicht werden. Die völlige Übereinstimmung der Farbe mit dem Irisstroma ist auch bei Vergrösserung eklatant. Irgendwelche Fäden oder präcipitatähnliche Flecke sind nicht vorhanden". Der 2. und 3. Fall haben ganz ähnlichen Befund, nämlich spindelförmige Auflagerung auf der Hinterfläche der Cornea, keine Reste von Pupillarmembran, keine Synechieen*).

Stellen diese Pigmentierungen der Hornhauthinterfläche gewissermassen die kleinsten noch nachweisbaren Spuren der Pupillarmembran dar, so sind anderseits doch auch wieder Fälle beschrieben, die die Herkunft der pigmentierten Schicht vom Pupillarmembranblatt sichern. Es sind dies die Beobachtungen, bei denen es sich um eine persistierende Pupillarmembran mit Adhärenz an der Cornea handelt. Hierher gehört die Mitteilung Makrockis[13]) über Membrana pupillaris perseverans corneae adhaerens bei einem 15jährigen Mädchen. Er fand am rechten Auge 3 feine, in der Farbe der Regenbogenhaut entsprechende Fäden, die von Zacken des kleinen Iriskreises zu tiefer liegenden Zacken desselben liefen. Die Linsenkapsel trug einen matt graubraunen Fleck etwas ober-

*) Die Beobachtung Weinkauffs[12]) (Klinische Monatsblätter für Augenheilkunde, Mai 1900 „Zur doppelseitigen Melanose der Hornhaut") betrifft keine Membranreste, wie der Verfasser selbst hinzufügt. Es handelte sich um die seltene Form der chronischen Cyclitis ohne Erscheinungen von seiten der Iris; sodann fehlt dem Befund abgesehen von der auffallenden Kleinheit der Erscheinung die „spindelförmige" Verbreiterung in der Mitte, die Krukenberg in allen Fällen hervorhebt.

halb des vorderen Poles. Am linken Auge war die Cornea klar bis auf eine kleine miliare Trübung der Membrana Descemet., von der 4 Fäden in der Farbe der Iris zum kleinen Iriskreise zogen, 2 dieser Fäden entsprangen mit 1, einer mit 2, der vierte mit 3 Wurzeln von der Regenbogenhaut Van Duyse[14]) berichtet in seiner: „Contribution à l'étude des Membranes pupillaires persistantes", in der er die Litteratur erschöpfend zusammenstellt, unter Fall 4 von einer etwa 2 qmm grossen Pigmentierung der Linsen-Vorderkapsel, von der 4 Fäden ausgehen; die 2 seitlich gelegenen anastomosieren vermittels eines ganz dünnen Fädchens mit den beiden medial gelegenen in der Nähe der Corneahinterfläche. Die Cornea zeigt auf der Descemetschen Membran einen braunen Fleck von etwa Stecknadelkopfgrösse und etwa 1 mm höher einen zweiten viel kleineren Fleck: Beschläge und Fäden haben die Farbe des Irisstromas. Ausserdem hat der betreffende achtjährige Junge auf diesem linken Auge ein Leukom von geringer Ausdehnung, das das Residuum einer im 2. Lebensjahre aufgetretenen eiterigen Keratitis war. „Pas de perforation spontanée ou chirurgicale" war damals aufgetreten. Am rechten Auge entspringt oben innen vom kleinen Iriskreise ein etwa $2^1/_2$ mm langes Pupillarfädchen, das frei in der Vorderkammer endigt; ausserdem zeigt die Peripherie der Cornea einen kleineren Fleck.

Zu dieser Anomalie zählt ferner der im Jahre 1893 von Herrn Professor Vossius[15]) veröffentlichte Fall, der dem mir zur Verfügung stehenden Material entnommen ist. Er betrifft einen 12jährigen Knaben J. H., der wegen Blepharitis und Pannus scrophulosus am 19. VI. 1892 in der Klinik Aufnahme fand. „Es bestand" so schreibt der Verfasser, „hochgradige Lichtscheu, diffuse hauchige, oberflächliche Hornhauttrübung mit Vascularisation und Epithelunebenheiten, aber kein Substanzverlust. Als die Reizerscheinungen nachgelassen hatten und der Pannus in der Rückbildung war, fiel uns neben dem Centrum der Cornea in der Tiefe der

Membran eine umschriebene, runde, kaum kleinstecknadelkopfgrosse grau-weisse Trübung auf, welche durch einen langen straff gespannten grau-braunen Faden mit der Iris in Verbindung stand; in der Iris endigte er neben dem Pupillarsaum im Irisgewebe selbst. Die vordere Augenkammer war normal tief, die Iris nicht verfärbt; sie lag in normaler Ebene und war auch an Stelle der vorderen Synechie nicht nach vorn gegen die Cornea verzerrt. Die Pupille war rund, reagierte gut, liess sich durch Atropin maximal erweitern und zeigte keine Synechieen, kurz, es fehlten alle Zeichen, welche die vordere Synechie als die Folge einer Iritis plastica oder als das Residuum eines perforierten Hornhautgeschwürs hätten deuten lassen können. Der Knabe hatte notorisch nie an einem Hornhautgeschwür gelitten. Es blieb demnach nichts anderes übrig, als die vordere Synechie für eine congenitale Anomalie, und zwar für ein von der Pupillarmembran abzuleitendes Gebilde zu erklären; hierfür sprach auch die genauere Untersuchung desselben mit der Zehender-Westienschen Loupe. Gegen eine vordere Synechie nach perforierendem Hornhautgeschwür sprach vor allem die normale Tiefe der Vorderkammer und die normale Lage der Iris an der betreffenden Stelle und der Umstand, dass der Patient weder früher noch auch während seiner letzten Behandlung in der Klinik an einem Hornhautgeschwür gelitten hatte. Weiterhin war es nach Massgabe der Untersuchung mit der Zehender-Westienschen Loupe sehr auffallend und für eine gewöhnliche vordere Synechie auch ganz abnorm, dass der grau-braune Faden mit 3 kurzen feinsten Fädchen aus dem Irisgewebe in der Gegend des kleinen Kreises entsprang; diese Fädchen vereinigten sich in einem rundlichen grauen Knötchen und von dem letzteren stammten erst wieder 2 sehr feine 2—3 mm lange, nach vorn haarscharf zugespitzte Fäden, welche in der tiefen grauen Hornhauttrübung endigten und vor der Untersuchung mit der Loupe nur wie ein Faden erschienen".

Wintersteiner[16]) giebt gelegentlich der Veröffentlichung eines einschlägigen Falles — vordere Polarkatarakt mit braunem Pigmentpunkt an der Spitze, Pigmentierung der Corneahinterfläche, centraler Hornhautfleck, ungefähr 20 Pupillarfäden vom kleinen Iriskreise zu den Pigmentpunkten an der Hinterfläche der Cornea — die bis 1893 bekannte Litteratur, ohne jedoch van Duyse zu erwähnen, über diese Art der Residuen der fötalen Pupillar-Membran an. Er prüft dann kritisch die Angaben, die von den verschiedenen Autoren für die Entstehung der Anomalie angegeben werden.

Auch die in jüngster Zeit von Wüstenfeld[17]) veröffentlichten Fälle sind hier zu rubrizieren. Im 1. Falle handelt es sich um eine unregelmässig geformte, längliche Trübung an der Hinterfläche der Cornea „in den tieferen und tiefsten Schichten. Die oberen Schichten sind vollkommen klar und durchsichtig". Von der Trübung ziehen zahlreiche Fäden nach dem kleinen Iriskreise hin bzw. flottieren in die Vorderkammer hinein. Der 2. Fall betrifft beide Augen, rechts ist eine weisse regelmässig geformte Trübung, die ziemlich die ganze Dicke der Hornhaut einnimmt. An der Hinterfläche dieser Trübung, der Cornea aufliegend, befinden sich 2 rundliche, feine braune Punkte, in deren Nähe die 4 zum kleinen Iriskreise gehenden Fäden ihr Ende erreichen. Ausserdem besteht Cataracta polaris anterior von ungefähr $^3/_4$ qmm Ausdehnung. Links ist nur „eine circumscripte, regelmässig geformte hauchartige Trübung, vornehmlich den tiefen Schichten des Hornhautcentrums angehörig", sodann noch eine Cataracta polaris anterior punctata.

Herr Professor Vossius ist wegen der Ähnlichkeit seines Falles hinsichtlich Formation und Farbe der eigentümlichen Bildung mit dem Bilde der Residuen einer Pupillarmembran der Ansicht, dass es sich um eine Entwickelungsstörung handelt, indem die Trennung der primitiven Hornhaut in die ganz dünne gefässreiche Pupillarhaut und die bleibende Hornhaut nicht in der ganzen Ausdehnung einge-

treten ist, eine Anschauung, zu der sich auch Makrocki*) bekannt hat. Wintersteiner kommt zu dem Schluss, dass das in seinem Falle sich darbietende Bild die Folge einer gleich nach der Geburt aufgetretenen eitrigen Hornhautentzündung ist, eine Anschauung, die bereits Samelson und Zirm in ihren Arbeiten dargelegt hatten und die auch die meisten der veröffentlichen Fälle hinsichtlich ihrer Genese erklären soll. Auch E. von Hippel vertritt diese Ansicht und glaubt sie auf alle Fälle übertragen zu dürfen. Hinsichtlich der von Makrocki und Herrn Professor Vossius mitgeteilten Fälle muss Wintersteiner jedoch sein Urteil dahin einschränken, dass für sie „eine andere Genese als eine Entwickelungsstörung kaum zulässig sei". Dass es sich in dem von Wintersteiner veröffentlichten Falle um Perforations-Keratitis handelte, wird keiner bezweifeln; schreibt Wintersteiner doch selbst: „Bezüglich der Insertion der Fäden an der Hornhaut ist zu bemerken, dass die meisten sich an den erwähnten braunen Punkten an den beiden Spitzen der Trübung ansetzen. Die aus der oberen Irishälfte kommenden durchdringen schief den grossen Hornhautfleck und ziehen an den oberen beziehentlich äusseren oder inneren Rand der hufeisenförmigen Trübung". Hier hat sich also die pigmentierte Platte, an der die Pupillarfäden inserieren und die einen Zusammenhang mit der Linse besessen haben muss — denn auch diese trägt an der Spitze der Polarkatarakt Pigment — in die Perforationswunde der Cornea hineingesenkt und das Parenchym hat sich an der Hinterfläche wieder über ihr geschlossen, wofür die Thatsache beweisend ist, dass die Pupillarfäden die Trübung schief durchsetzen.

Wohl auf diesem Fall vornehmlich fussend hat E. von Hippel geglaubt annehmen zu dürfen, dass alle Fälle mit Adhärenz nach vorne auf intra- oder extrauterine

*) l. c. S. 85.

Entzündung zurückzuführen seien. Für diese Verallgemeinerung liegt durchaus kein Grund vor. Dem vorher zitierten Falle aus hiesiger Klinik fehlt jedes Zeichen einer stattgehabten Perforations-Keratitis, wie es der Fall Wintersteiners darbot. Betreffs des 2. Falles, den Herr Professor Vossius in Deutschmanns Beiträgen zur Augenheilkunde anführt, erklärt derselbe ausdrücklich: „Anderseits lässt sich eine gewisse Ähnlichkeit mit den noch perforierenden Hornhautgeschwüren zurückbleibenden adhärierenden Leukomen nicht leugnen." *)

Am überzeugendsten dürften doch wohl die Ausführungen van Duyses sein, der sich auch nicht für eine Entzündung begeistern kann. Bei seinem achtjährigen Patienten hatte vor 6 Jahren eine linksseitige eitrige Hornhautentzündung bestanden, bei der weder spontan noch durch chirurgischen Eingriff eine Perforation herbeigeführt war. Sodann schliesst er aus der Art der Fäden, dass diese nicht das Produkt einer Verwachsung sein können, „pourtant la forme des filaments, dichotomiques et anastomosés à leur origine et près de leur terminaison, seuls points où ils sont adhérents, fait rejeter l'idée d'une synechie postérieure." Vor allem ist jedoch das rechte Auge die beste Stütze für seine Annahme. Wir haben hier ein frei endigendes, vom kleinen Iriskreise ausgehendes Pupillarfädchen. Eine Hornhautentzündung hat nicht bestanden. Niemand wird bestreiten, dass das Fädchen ein Pupillarmembranrest ist. Da nun solche Residuen häufig an beiden Augen vorkommen, in verschiedener Grösse, ist wohl mit Bestimmtheit anzunehmen, dass sie links ausgeprägter waren, aber schon bestanden, ehe im 2. Jahre die Entzündung hinzutrat. Diese ist eine rein zufällige Sekundär-Erscheinung gewesen, und sie als Veranlassung der Fadenbildung, die die Farbe des Irisstromas zeigt, anzunehmen, ist mit Rücksicht auf den Befund am rechten Auge nahezu unmöglich.

*) l. c. S. 724.

Als Stützen der von van Duyse, Makrocki und Herrn Professor Vossius vertretenen Erklärung sind auch die von Wüstenfeld mitgeteilten Fälle anzusehen. Die Pigmentierung liegt jedesmal in der tiefsten Schicht der Hornhaut oder sie ist ihr aufgelagert, und alle Zeichen einer vorhanden gewesenen Entzündung fehlen.

Auch Krukenberg ist hinsichtlich seiner Befunde der Ansicht, dass ein Entzündungsprozess weder in utero noch intra vitam anzunehmen sei, weil durchaus keine Residuen einer stattgehabten Entzündung des Auges vorhanden sind. Er kommt zu der Annahme, dass bei der Entwickelung der Pupillarmembran ein Übergang von Pigment aus dieser in die Cornea stattgefunden habe, wobei jedoch auffällig sei, dass keine sonstigen Residuen der Pupillarmembran zu konstatieren seien. Meines Erachtens ist das Fehlen von anderen Resten neben den auf der Hinterfläche der Cornea vorhandenen kein Grund, die Krukenberg'sche Hypothese für unannehmbar zu halten; denn bei sehr vielen Fällen von Resten der Pupillarmembran findet man, analog den Auflagerungen auf der Corneahinterfläche, auch nur bräunliche Auflagerungen auf der Linsenvorderfläche, ohne dass anderweitige Zeichen von restierender Pupillarmembran nachweisbar sind.

Über Naevi pigmentosi und Ectropium uveae congenitum sive Villositates congenitae strati retinalis (Przebilsky) ist die Litteratur nicht sehr reichlich.

Die Naevi liegen meist im Gewebe der Iris entsprechend den Hautmalen und haben dann meist einen gutartigen Charakter; kommt es jedoch zu einer Überragung des Irisgewebes, beziehungsweise zur Geschwulstbildung, dann ist zuweilen der Übergang in Sarkom beobachtet worden (Hirschberg[18]).

Über Wucherungen des Pigmentblattes der Iris veröffentlichte Ancke im Jahre 1885 3 Fälle als Ectropium uveae congenitum. Im 1. Falle bot die Pupille statt des

gewöhnlichen scharfen Randes eine Figur, „die in ihren Konturen ungefähr einem kleinen Zahnrad aus einer Taschenuhr glich“, welche „Zähnelung durch eine grosse Menge rundlicher Excrescenzen mit dunkelbrauner, sammetartiger Oberfläche bedingt war, die, einer neben dem anderen, auf dem freien Pupillarrand aufsassen.“ Im 2. Falle war „der freie Pupillarrand mit eigentümlichen, dunkelbraunen, sammetglänzenden Beutelchen besetzt, die besonders nach unten zu stark entwickelt waren und dort über den kleinen Kreis der Iris hinabhingen.“ Beim 3. Befunde war „beiderseits der schwarze Saum, der die Pupille umgiebt, verbreitert und ganz leicht eingezackt; nach oben hin fanden sich aber beiderseits 2—3 grössere dunkelbraune Läppchen mit sammetartiger Oberfläche, die zum Teil in die Pupille hineinhingen, zum Teil nach oben gegen die vordere Irisfläche umgeschlagen waren.“

Ferner veröffentlichte Bock den Sektionsbefund eines Auges, bei dem er neben einem frei beweglichen Pigmentklümpchen in der Vorderkammer auch Veränderungen des Pupillarrandes fand. Er schreibt darüber: „Die sonst normale Iris ergab folgende Details: Der dunkle Saum am Pupillarrand, welcher der herübergeschlagenen Uvealplatte der Iris entspricht, war im ganzen recht undeutlich ausgeprägt, war aber an manchen Stellen reicher an Pigment als gewöhnlich, und diese Partieen ragten noch merklich über den Rand des Sehloches hinaus. Sehr auffallend war eine Anzahl von tiefschwarzen Excrescenzen, welche teils faden-, teils keulen- oder knopfförmig gestaltet bis zu 1,5—2 mm lang vom Pupillarrande ausgehend in das Gebiet der Pupille zu verfolgen waren. Sie standen nur mit der hinteren Pigmentfläche der Regenbogenhaut in Verbindung und ihr zentrales Ende war vollkommen frei.“

Birch-Hirschfeld[19]) endlich hat im August-September-Heft der klinischen Monatsblätter für Augenheilkunde von 1900 als „einen seltenen Fall von Pigmentanomalie

der Iris“ einen Befund mitgeteilt, bei dem es sich um einen Pigmentfleck des Irisstromas und Wucherung des Pigmentblattes handelt. Es hat bei oberflächlicher Betrachtung den Anschein, so etwa schreibt Birch-Hirschfeld, als ob am linken Auge ein partielles Iriskolobom nach innen unten vorhanden wäre derart, dass das Irisstroma fehlt und nur das Pigmentblatt vorhanden ist. Bei Loupenbetrachtung erkennt man, dass es sich um einen ausgedehnten Pigmentfleck der Iris handelt, der aus zahlreichen feinen Körnern zusammengesetzt ist und die 2 äusseren Drittel der Irisbreite einnimmt. Das innere Drittel wird vom Pigmentblatt der Retina gebildet, das sich am Pupillarrand nach vorne schlägt und in zarter radiärer Fältelung sich bis an den Pigmentnaevus erstreckt, gegen diesen sich scharf abgrenzend und ihn im Niveau etwas überragend. Hinsichtlich der Ätiologie dieses Falles entscheidet sich Birch-Hirschfeld für eine diffuse Infiltration der Pigmentzellen, wahrscheinlich noch während des embryonalen Lebens, in dem locker gefügten elastischen Irisstroma, als deren Folge eine Heranziehung des Pigmentblattes der Retina eintrat. Eine Entwickelungsanomalie, etwa derart, dass das Pigmentepithel am Pupillarrand selbständig weitergewuchert und es zu einer Verklebung des vorgestülpten Pigmentblattes mit dem Irisstroma gekommen sei, glaubt er nicht annehmen zu können, weil sich dann die Eiform der Pupille ohne nachträgliche Retraktion des Irisgewebes nicht erklären lasse.

Die zu meiner Arbeit benutzten Fälle sind dem poliklinischen und Stations-Journal der hiesigen Universitäts-Augenklinik entnommen; sie begreifen den Zeitraum vom 1. April 1890 bis 1. Februar 1901, während welcher Zeit 35581 Personen die Anstalt aufsuchten. Im ganzen konnte ich 132 Befunde aus den Akten aufzeichnen, die zweifelsohne wirkliche Pupillarmembranreste darstellen.

Als häufigsten Rest der Pupillarmembran konnte ich Fädchen feststellen, nämlich 68 mal, die durchweg eine braune,

selten weisse Farbe zeigen, vom kleinen Iriskreise in der Regel ihren Ursprung nehmen, zuweilen den Pupillarrand nicht erreichen, sondern dem Irisgewebe nur ein etwas unregelmässiges Aussehen, als ob es zerzupft wäre, verleihen, wiederum erreichen sie eine grössere Ausdehnung und enden manchmal an der Linse oder frei in der Vorderkammer mit oder ohne kolbige Anschwellung, wohl den früheren Ansatzstellen an der Linse, oder sie tragen, wenn sie länger sind, mehrere derartige knotige Verdickungen; auch spannen sie sich quer über die Pupille vom kleinen Iriskreise wieder zum kleinen Iriskreise, haben in ihrem Verlauf Verdickungen, flottieren im Kammerwasser bei Bewegungen oder sind in ihrem Verlaufe mit einer Anschwellung der Linsenvorderfläche adhärent. Sie finden sich bei Patienten jeden Refraktionszustandes, die Sehschärfe beeinträchtigen sie meist nicht. Etwa vorhandene Herabsetzung derselben ist durch anderweite krankhafte Zustände bedingt oder es besteht kongenitale Amblyopie. Folgende Fälle mögen die einschlägigen Verhältnisse illustrieren.

Fall 1. R. K., Schmied, 19 J., Haigerselbach. P. J. XVII, 111a.

R. + 0,75 D S = $^{6}/_{7,5}$.

L. E S = $^{6}/_{25}$.

Seit 14 Tagen Abnahme des Sehvermögens links.

R. alter Hornhautfleck, ophthalmoskopisch schmaler temporaler Conus, Pigmentanomalien in der Peripherie.

L. Glaskörper frei, Chorioiditis disseminata in der Macula und Peripherie.

Unten innen vom kleinen Iriskreise und diametral gegenüber oben aussen kurzer Stumpf eines Pupillarfadens.

Fall 2. K. Sch., Cigarrenarbeiterin, 17 J., aus Kesselbach. P. J. XIX, 769a.

R. E S = $^{6}/_{7,5}$.

L. E S < $^{6}/_{15}$.

Seit 14 Tagen links Abnahme des Sehvermögens.

R. Auge normal, oben innen und unten aussen je ein 1 mm langer Pupillarfaden.

L. Iritis serosa, Chorioiditis.

Fall 3. G. P., Bergmann, 47. J., aus Drommershausen. P. J. XVII, 851 c.

R. + 0,75 D S = $^{6}/_{7,5-5}$.

L. + 0,75 D S = $^{6}/_{7,5}$.

L. kleine Randulcera, in Regeneration; in der oberen Irishälfte feine Pupillarfäden in die vordere Kammer ragend.

Fall 4. Ch. P., Maschinist, 48 J., aus Philippstein. P. J. XIV, 506 b

R. } E S = $^{6}/_{9}$ (bei Licht).
L. }

R. unten innen feines, kleines, weisses, in die Vorderkammer hineinragendes Fädchen.

L. Conjunctivitis acuta.

Fall 5. K. W., Zimmermannstochter, 12 J., aus Fellingshausen. P. J. XII, 96 d.

Beiderseits E S = 1.

Blepharo-Conjunctivitis.

L. von oben innen nach unten aussen quer über die Pupille ziehender Pupillarfaden.

Fall 6. K. P., Lehrersfrau, 23 J., aus Ulm bei Ehringhausen. P. J. XIII, 622 b.

R. S < 1.

L. + 0,5 D S = 1.

Conjunctivitis.

R. mehrere, nicht centrale Maculae. Pupillarfaden zieht von unten aussen nach oben innen mit 3 punktförmigen Verdickungen.

Fall 7. Ch. K., Maurer, 17 J., aus Wunderthausen. P. J. XIII, 89 c.

R. — 0,25 D S = 1.

L. — 0,5 D S = 1.

Ulcerierende Blepharitis und Thränensackeiterung.

L. Pupillarfaden, der in der oberen Hälfte quer über die Pupille zieht, etwas flottierend, wie es scheint in der Mitte an der vorderen Kapsel adhärierend. Unten aussen Pupillarfaden, der bogenförmig vom kleinen Kreise in die Vorderkammer und wieder zum kleinen Kreise zieht.

Fall 8. H. J., Fabrikarbeiter, 25 J., aus Steinberg. P. J. XII, 703 c.

R. S = $^{20}/_{50-40}$, einfach myopischer Astigmatismus von 2 D, Axe 10° nach innen von der vertikalen.

L. S $^{20}/_{50}$, einfach hypermetropischer Astigmatismus, Axe 25° nach aussen von der vertikalen. Ptosis, Maculae corneae, besonders links zentral.

R. unten innen entspringt aus dem kleinen Kreise der Iris ein

feiner grau-gelblicher Faden, der bogenförmig nach vorne in die Vorderkammer und oben und dann wieder nach hinten zieht, um anscheinend auf der vorderen Kapsel zu inserieren. An den Krümmungsstellen findet sich jedesmal eine kleine Verdickung. Ophthalmoskopisch Papillen astigmatisch verzerrt, Conus nach unten, der in einen undeutlichen Scleralring übergeht.

Fall 9. R. K., Realgymnasiast, 11 J., aus Lich. P. J. XIII, 690c.

R. + 6 D S = $^6/_{12}$. Cylinder-Gläser bessern nicht.

L. + 5 D sph ⌒ 2 D cyl. Axe 10° nach aussen von der vertikalen S = $^6/_{12}$ fast.

L. zieht vom kleinen Iriskreise von aussen oben, von aussen unten und innen unten je ein Pupillarfaden ab, die sich in der Vorderkammer vereinigen und gemeinsam auf der Vorderkapsel der Linse inserieren.

Fall 10. W. F., Arbeiterswaise, 14 J., aus Hofolpe. P. J. XIV, 149a.

R. S = Finger in nächster Nähe.

L. + 2 D sph. 2 D cyl. A. v. S = $^6/_{18}$.

R. excessive Myopie, mit — 14 D Papille zu sehen, mit Concav-Gläsern keine Aufbesserung. Katarakta polaris posterior, von der hinteren Trübung springt ein kurzer grauer Zapfen in der Linsenaxe gegen die Mitte vor. Pupillarfaden von aussen unten quer über die Pupille nach oben innen ziehend mit kugeliger Anschwellung im Bereiche der Pupille.

L. hypermetropischer Astigmatismus.

Fall 11. H. Sch., Formermeister, 58 J., aus Ulm bei Wetzlar. P. J. XV, 259a.

R. E S = $^6/_6$, stenopäisch.

L. + 0,75 D S = $^6/_6$ fast, stenopäisch.

Pat. sieht seit 4—5 Wochen Figuren vor dem linken Auge.

R., L. Greisenbogen, Pupillen weit (Atropin vom Arzt).

R. parazentral nach oben punktförmige alte Hornhauttrübung. Im oberen Quadranten der Iris zwei schöne vollständige, vom grossen Kreis zum grossen Kreis guirlandenartig verlaufende Pupillarfäden. Deutlicher Linsenreflex.

L. Cornea klar, starker Linsenreflex, flottierende Glaskörperblutungen Chorioiditis an der Peripherie.

Fall 12. H. P., Landwirt, 25 J., aus Launsbach. P. J. XV, 731c.

R., L. + 0,5 D S = $^6/_6$. Conjunctivitis.

L. unten aussen auf der Iris Reste der Pupillarmembran, 4 Fäden, die aus der Gegend des Circulus iridis minor entspringen, nach dem

Pupillarrande zu konvergieren und sich in einer nach oben konvexen Leiste vereinigen. Die Leiste selbst liegt frei in der Vorderkammer und hängt nicht mit der Linsenkapsel zusammen.

Nach der Häufigkeit des Vorkommens folgen jetzt 38 Fälle, die meist pigmentierte Beschläge auf der Linsenvorderfläche oder eine weisse Trübung mit einem punkt- oder staubförmigen braunen Hof zeigten. Entsprechend ihrem Sitze an einem in hervorragender Weise am Sehakte beteiligten Medium beanspruchen sie das grösste Interesse. Ich lasse sie tabellarisch geordnet folgen:

Lfd. Nr.	Personalien	Sehschärfe		Refraktionszustand	
		R.	L.	R.	L.
1.	K. K., Ausmacher, 20 J., aus Gräfen Wisbach, P. J. XII, 60 a.	Finger in 1—2 m.	$^{20}/_{30}$	ca. 5 D Hpm.	ca. 4 D Hpm.
2.	H. S., Tagelöhner, 45 J., aus Badenburg, P. J. XII, 698 d.	+ 2,5 D $^{20}/_{40}$ nahezu.		4 D Hpm., As.	
3.	G. W., Landwirt, 38 J., aus Lützellinden, P. J. XIV, 557 c.	+ 0,75 D $^{6}/_{8}$.		Geringe Hpm.	
4.	W. Sch., Schmied, 23 J., aus Oberkleen, P. J. XV, 253 a.	+ 0,5 D $^{6}/_{6}$.		Geringe Hpm.	
5.	B. L., Lehrerstochter, 19 J., aus Altenstaetten, P. J. XV, 522 b.	$^{6}/_{12}$	$^{6}/_{6}$	Emm.	
6.	S. N., Kaufmannstochter, 12 J., aus Giessen, P. J. 538 d.	+ 1 D $^{6}/_{8}$.	$^{6}/_{8}$ fast.	Hpm.	Emm.
7.	Th. Z., Optiker, 34 J., aus Wetzlar, P. J. XV, 610 d.	Finger in 1 m.	+ 1 D $^{6}/_{8}$ teilweise.	As Mixtus.	Hpm.
8.	F. G., Landwirt, 17 J., aus Langd, P. J. XV, 689 c.	+ 0,75 D $^{6}/_{6}$.		Hpm.	
9.	H. G., Schmied, 26 J., aus Grüningen, P. J. XV, 693 d.	$^{6}/_{6}$		Emm.	
10.	W. R., Maschinenmeisterssohn, 10 J., aus Giessen, P. J. XVI, 7 a.	$^{6}/_{12}$	$^{6}/_{6}$	Emm.	

Befund	Pupillar-Membran	
	R.	L.
R. querovale Pupille, Auge in Divergenz-Stellung, Hintergrund hyperämisch. Papille undeutlich umschrieben.	Mehrere qmm grosse, feine, graubraune Trübung von fast kreisrunder Form, aus feinsten Pünktchen bestehend.	
L. alte Macula corneae.		Brauner Pigmentpunkt.
Chronische Blepharo-Conjunctivitis.	Graubraune Trübungen.	
Conjunctivitis.	Oben innen von der Mitte ein aus mehreren kleinen Punkten bestehender Fleck von bräunlichgelber Farbe.	
R. ins Auge gestossen, konjunktivale Reizung, leicht infiltrierter Kratzeffekt.	In der Mitte mehrere feine, braune, punktförmige Trübungen.	
Entzündung der Augen ohne äussere Veranlassung.	Zahlreiche feine braune Pünktchen, namentlich nach innen von der Mitte Anhäufung derselben.	
Beiderseits Tenotomie-Narben.	Graubraune, schleierartige Membranen.	
Conjunctivitis; Ozaena.	Feinste punktförmige, kreisförmig gestellte Trübungen.	
L. Fremdkörper.	Drei isolierte braune Punkte.	
Blepharitis.	Punkt- und strichförmige angeborene Auflagerungen.	

Lfd. Nr.	Personalien	Sehschärfe		Refraktionszustand	
		R.	L.	R.	L.
11.	H. Z., Werkführerssohn, 13 J., aus Friedberg, P. J. XVI, 9c.	+ 1 D $^{6}/_{12}$	$^{6}/_{24}$	Hpm.	Emm.
12.	W. K., Mechaniker, 18 J., aus Wetzlar, P. J. XVI, 97b.	$^{6}/_{6}$		Emm.	
13.	L. M., Kaufmannsfrau, 30 J., aus Allendorf, P. J., XVI, 680b.	— 0,25 D $^{6}/_{6}$	$^{6}/_{6}$	Myop.	Emm.
14.	J. W., Landmann, 16 J., aus Naunheim, Kr. Biedenkopf, P. J. XVI, 737b.	$^{6}/_{7,5}$	— 0,5 D $^{6}/_{7,5}$	Emm.	Myop.
15.	M. K., Kaufmannsfrau, 45 J., aus Wetzlar, P. J. XVI, 754b.	+ 1,5 D	$^{6}/_{7,5}$	Hpm.	
16.	M. B., Küfer, 46 J., aus Grünberg, P. J. XVI, 764b.	$^{6}/_{7,5}$	— 0,25 D $^{6}/_{20}$	Emm.	Myop. As. in geringem Grad.
17.	L. St., Schreiber, 17 J., aus Giessen, P. J. XVI, 793b.	+ 5,5 D $^{6}/_{5}$	+ 5 D $^{6}/_{36}$	5—6 D Hpm., 1—1,5 D As.	
18.	K. W., Pfarrerssohn, 15 J., aus Liessberg, P. J. XVII, 16b.	+ 3 D $^{6}/_{15}$	— 1,5 D $^{6}/_{7,5}$	2—3 D Hpm.	1 D Myop.

Befund.	Pupillar-Membran	
	R.	L.
R. erweichtes Chalazion, Beiderseits alte zentrale Maculae.	Zentral graue, aus zahlreichen teils grauen, teils graubraunen Pünktchen zusammengesetzte Trübung.	
L. sieht seit 4 Wochen Fleck vor dem Auge, der bei Augenbewegungen mitgeht. Entopische Wahrnehmung.		Brauner Punkt.
Conjunctivitis simplex, temporal etwas verbreiterter Scleralring.	Oben innen bräunliche Pigmentpunkte.	
L. vor 8 Monaten Verletzung, kaum stecknadelkopfgrosse Macula, Hintergrund normal.		In der Mitte bräunliches Pünktchen.
Presbyopische Beschwerden.		Innen Rest der Membran.
Chronische Conjunctivitis.	In der inneren Hälfte des Pupillargebietes Membranreste.	
Amblyopia congenita, Strabismus convergens alternans geringen Grades.	Membranreste.	
R. Strabismus divergens geringen Grades, leicht eckige Pupille, Linsentrübungen (angeboren). R. Hintergrund normal. L. Staphyloma posticum temporal mit isoliert austretendem Gefäss.	Bräunliches Netz.	

Lfd. Nr.	Personalien	Sehschärfe		Refraktionszustand	
		R.	L.	R.	L.
19.	M. J., Bäckerstochter, 9 J., aus Klein-Linden, P. J. XVII, 61 b.	+ 1,5 D $^{6}/_{7,5}$	+ 1,5 D $^{6}/_{50-35}$	Hpm.	1 D As.
20.	E. W., Fabrikmädchen, 21 J., aus Burkartsfelden, P. J. XVII, 147 d.	+ 1 D $^{6}/_{7,5}$		Hpm.	
21.	A. M., Realgymnasiast, 18 J., aus Giessen, P. J. XVII, 161 a.	— 1 D $^{6}/_{5}$		Beiderseits geringe Myop.	
22.	P. L., Knecht, 61 J., aus Butzbach, P. J. XVII, 162 a.	Finger in 5 m	+ 1 D $^{6}/_{15}$ fast	—	Hpm.
23.	M. B., Bauersfrau, 25 J., aus Atzbach, P. J. XVII, 227 b.	+ 1 D $^{6}/_{15}$ fast		Hpm.	

Befund	Pupillar-Membran	
	R.	L.
L. Strabismus convergens, beiderseits angeborene Maculaaffektion.	Im Pupillargebiet kleiner brauner Fleck ausser Zusammenhang mit der Iris, etwas nach oben von der Mitte fast stecknadelkopfgross.	Feiner brauner Punkt.
Geringe Conjunctivitis.		Etwas nach innen unten von der Mitte brauner Punkt.
Sieht schwarze Punkte und Striche. Keine Glaskörpertrübungen. Beiderseits temporaler Conus, tiefe physiologische Excavation.		H förmige Trübung.
Vor 8 Monaten Schlaganfall mit rechter Facialis- und linker Beinlähmung; seitdem Entzündung rechts mit Abnahme des Sehvermögens, Kopfschmerz, farbige Ringe. R. Conjunctivitis mit ziemlich starker Rötung und Schwellung, alte Maculae, Stichelung des Epithels, Pupille mittelweit. Beiderseits sehr flache Kammer, tiefe Excavation. Gesichtsfeld frei.		Bräunlicher Trübungskranz, nach oben aussen davon punktförmige weisse kugelige Trübungen.
R. Verletzung durch Strohhalm; punktförmige Trübungen in der vorderen und hinteren Rinde, besonders im Äquator. L. alte feine Maculae, zahlreiche blauweisse Punkte in der vorderen Rinde.	Unten aussen von der Mitte Membranrest.	

Lfd. Nr.	Personalien	Sehschärfe		Refraktionszustand	
		R.	L.	R.	L.
24.	W. Sch., Hilfsbahnsteigschaffner, 24 J., aus Hochelheim, P. J. XVII, 391 b.	$^6/_5$ zum Teil		Emm.	
25.	Ph. W., Gepäckträger, 22 J., aus Klein-Linden, P. J. XVII, 404 d.	$^6/_{7,5}$	$^6/_5$	Emm.	
26.	H. B., Gymnasiast, 17 J., aus Laubach, P. J. XVII, 458 c.	— 2 D $^6/_{7,5}$	— 1,75 D $^6/_{7,5}$	1—2 D Myop	
27.	H. K., Sattler, 15 J., aus Lich, P. J. XVII, 577 d.	+ 1 D $^6/_6$	+ 5 D $^6/_{18-12}$	Hpm.	
28.	H. B., Buchhalter 44 J., aus Karlshütte b. Biedenkopf, P. J. XVII, 656 b.	+ 0,75 D $^6/_{7,5}$	$^6/_{7\,5}$	Hpm.	Emm.
29.	H. P., Arbeiter, 32 J., aus Grossen-Buseck, P. J. XVIII, 5 b.	$^6/_6$		Emm.	
30.	M. Sch., Bauersfrau, 30 J., aus Annerod. P. J. XVIII, 67 b.	+ 1 D $^6/_6$		Hpm.	
31.	J. W., Bergmann, 24 J., aus Berghausen, P. J. XVIII, 75 b.	$^6/_{36}$	$^6/_6$	Emm.	
32.	K. F., Köchin, 16 J., aus Giessen, P. J. XVIII, 146 c.	+ 1,5 D $^6/_{10}$	+ 3 D cyl. Axe vertic. $^6/_{35}$	5 D Hpm. 1 D As.	— 5 D As.

Befund	Pupillar-Membran	
	R.	L.
L. infolge Fremdkörpers starke conjunctivale Injektion.		Kleine zartgraue, strichförmige radiäre Trübung.
Conjunctivitis simplex.	Kleine Trübung.	
Chorioiditische Veränderungen in der Nähe der Papille.	Punktförmige braune Auflagerungen, links zahlreicher wie rechts.	
R. vor 9 Jahren Entzündung, oben innen im Limbus alte Macula. Beiderseits Conjunctivitis follicularis, Cataracta polaris-posterior.	Bräunliche staubförmige Auflagerungen.	
L. Conjunctivitis acuta, Thränensackeiterung. R. temporales Staphylom.		Braune Auflagerungen.
Conjunctivitis catarrhalis.	Aussen von der Mitte im Pupillargebiet feine braune punktförmige Auflagerungen in grosser Zahl.	
Conjunctivitis chronica simplex	Reste der Membran.	
R. alte Macula, Verletzung durch Steinsplitter, infiltrierte strichförmige Wunde.		Kleine braune Membranreste.
		Im Pupillargebiet feinste braune Auflagerungen.

Lfd. Nr.	Personalien	Sehschärfe		Refraktionszustand	
		R.	L.	R.	L.
33.	W. K., Landwirt, 27 J., aus Münzenberg, P. J. XVIII, 229 d.	$^6/_{7,5}$	$^6/_{50}$	Emm.	
34.	K. O., Metzger, 40 J., aus Nidda, P. J., XVIII, 381 a.	+ 0,75 D $^6/_{7,5}$	Finger in $^1/_2$ m	Hpm.	Hohe Myop.
35.	E., Landwirt, 30 J., aus Giessen, P. J. XIX, 922 b.	—	0,6	—	Geringe Hpm.
36.	H. B., Schreiner, 21 J., aus Giessen. P. J. XIX, 928 b.	$^6/_{50}$	$^6/_{35}$	1 D Hpm.	
37.	W. M., Fabrikarbeiterstochter, 14 J., aus Allendorf, P. J. XX, 83 b.	$^6/_{10}$	$^6/_{7,5}$	Emm.	
38.	M. H., Tagelöhnersfrau, 34 J., aus Münchholzhausen.	$^6/_6$	$> {}^6/_{15}$	Emm.	

Befund	Pupillar-Membran	
	R.	L.
R. aussen alte Flecken. L. Entzündung mit vier Jahren, alte centrale Macula, Pupille rund, ohne Synechien und Zusammenhang mit der Membran.		Braune Auflagerungen.
Verletzung durch Strohhalm.		Braunes Gewebe ohne Zusammenhang mit der Iris.
R. Strabismus divergens, seit 6—8 Wochen fast mature Katarakt, kein Zucker, kein Eiweiss. Hintergrund normal.		2 zarte braune Punkte oben aussen von der Mitte.
Unsichere Angaben; wünscht Bescheinigung, dass er arbeitsunfähig.	Etwas nach oben von der Mitte feiner brauner Punkt.	Unten innen von der Mitte brauner Punkt.
früher scrophulöse Augenentzündung, L. Rötung.	Etwas nach innen unten vom Centrum weisser Punkt von zahlreichen bräunlichen Punkten umgeben.	
L. conjunctivale Reizung.		Pigmentbeschläge ohne Verbindung mit der Iris.

Wie aus vorstehender Tabelle hervorgeht, sind bei den 38 Patienten 44 Augen — sechsmal doppelseitige Affektion — in Betracht zu ziehen und zwar ist das rechte Auge 23 mal, das linke 21 mal ergriffen. Das entspricht also einer fast gleichen Beteiligung beider Augen. Beeinträchtigung der Sehkraft war in den meisten Fällen nicht vorhanden, denn bei 27 Augen war normale Sehschärfe; 2 Augen (No. 5 und No. 37) zeigten geringe Herabsetzung, welche sicher nur auf die schmerzhafte Reizung des Sehapparates zurückzuführen ist. Bei den übrigen 15 Augen bestanden durchweg schwere Störungen. Bei Fall 33 dürfte die Schädigung in dem alten Hornhautfleck zu suchen sein, während bei No. 36 ohne Zweifel Aggravation vorlag, da Patient eine Bescheinigung wünschte, dass er arbeitsunfähig sei; die klinische Aufnahme verweigerte er.

Auch Fall 35 ist auszuscheiden, da die geringfügigen Membranreste nicht die schwere Störung herbeiführen konnten. Patient hatte innerhalb 8 Wochen auf dem anderen Auge eine fast mature Katarakt acquiriert ohne nachweisbare Ursache. Ferner ist bei Fall 19 auch das linke Auge auszuschalten, da das Kind aus einer Familie stammt, in der eine das Sehen stark beeinträchtigende Macula-Affektion erblich ist. Sodann fällt No. 22 fort, da man hier glaucomatöse Zustände annehmen muss. Bei den letzten 9 Augen besteht möglichenfalls ein Einfluss der Membranreste oder eine angeborene Amblyopie, so bei No. 10 und No. 16. Beide Augen zeigen Auflagerungen, die bei je einem das Sehen nicht behindern, bei dem anderen Auge dagegen eine Herabsetzung auf $^6/_{12}$ bzw. $^6/_{20}$ verursachen; ebenso verhält es sich bei No. 38. Fall 1, 7, 18, 32 und 34 endlich zeigen die schwersten Sehstörungen, aber hier finden sich auch noch andere kongenitale Anomalieen, excessive Myopie, hohe Hypermetropie und hoher Grad von Astigmatismus, Linsentrübungen und als Sekundär-Erscheinung bei der Mehrheit Strabismus, alles Momente, die den Sehapparat in auffälligster Weise schädigen müssen oder auf eine angeborene Sehschwäche hinweisen.

Unmittelbar an die vorhergehende Gruppe schliessen sich die Fälle — 20 insgesamt — an, bei denen ausser einem Pigmentbelag auch noch Pupillarfäden sich finden, die entweder den kleinen Iriskreis erreichen oder frei in der Vorderkammer enden oder von der Iris der Linse zustreben. Auch hier macht sich, entsprechend den vorigen Befunden, der jeweilige Grad der Existenz der Membran durch eine entsprechende Herabsetzung der Sehschärfe bemerkbar, falls nicht eine angeborene Amblyopie anzunehmen ist oder anderweite Erkrankung die Verminderung des Sehvermögens bedingt. Für eine Entwickelungshemmung bzw. mangelhafte Zurückbildung spricht in einem Falle neben der Persistenz der Pupillarmembran noch das Vorhandensein von Resten der Arteria hyaloidea. Auch hier führe ich, um durch Wiederholung ähnlicher Fälle nicht zu weitläufig zu werden, nur einzelne Fälle an.

Fall 1. K. H., Metzger, 32 J., aus Grünberg. P. J. XVII, 90 d.
R., L. E S = $^6/_5$;
leichte Conjunctivitis. Beiderseits Reste der Pupillarmembran, rechts mehr wie links. L. oben innen ein feiner Faden, der auf der vorderen Linsenkapsel endigt.

Fall 2. H. K., Steinhauer, 20 J., aus Giessen. P. J. XIV, 756 b.
R. — 0,75 D S = 1.
L. — 0,25 D S = 1.
R. 2 kleine Infiltrate in der Hornhautmitte.
R., L. 2 kleine braune Punkte auf der vorderen Linsenkapsel.
R. oben aussen.
L. oben innen, ausserdem noch einzelne Pupillarfäden aus dem kleinen Kreise.

Fall 3. W. E., Bäcker, 50 J., aus Braunfels. P. J. XVI, 522 c.
R. + 2 D S = $^6/_{18}$.
L. + 1,5 D S = $^6/_{12}$ fast.
R., L. feine unbestimmte Trübung im Pupillargebiet dicht unter oder in der Kapsel gelegen und den Hintergrund verschleiernd.
L. feiner Punkt innen unten in der Nähe des Pupillarrandes auf der Vorderkapsel, durch feinen Faden mit dem Pupillarrand zusammenhängend.

Fall 4. O. A., Landmannssohn, 10 J., aus Michelbach. P. J. XX, 96 d.
R. E S = $^{6}/_{5}$.
L. kein Lichtschein.

Der Junge hat von Geburt an geschielt; seit längerer Zeit bemerkten die Eltern einen weissen Fleck im linken Auge, der in den letzten 3 Monaten stärker geworden sein soll.

L. Bulbus kleiner wie rechts, Auge in Divergenzstellung, Cataracta matura. Von der Aussenseite der Iris aus dem kleinen Kreise zieht ein Pupillarfaden zur Pupillarmembran und inseriert in dieser mit einer kolbenförmigen Anschwellung.

Fall 5. K. K., Landwirtstochter, 14 J., aus Werdorf. P. J. XIX, 820 c.
R., L. E S = $^{6}/_{7,5}$.

L. starker Reizzustand; am oberen Pupillenrand zwei nicht mit der Linsenkapsel zusammenhängende Zacken, ebenda auf der Linsenkapsel ein weisslicher Punkt, offenbar Reste der Membrana pupillaris.

Fall 6. H. W., Gerbersfrau, 23 J., aus Westerburg. P. J. XVIII, 32 a.
R. — 1,5 D S = $^{6}/_{35}$.
L. S = Finger in 3 m.

Seit 6—7 Jahren Krankheitserscheinungen am linken Auge, seit 3 Jahren auch rechts. Beiderseits profuse Glaskörpertrübungen, Chorioretinitis. L. Auge äusserlich normal. Auf der vorderen Linsenkapsel unten innen mehrere braune kleine Pünktchen, unten aussen ein längerer grauer Pupillarfaden, der am Ende kolbenförmig anschwillt.

Fall 7. L. L., Kaufmann, 15 J., aus Kirdorf. P. J. XV, 555 c.
R. + 1 D S > $^{6}/_{12}$.
L. — 3 D S = $^{6}/_{36}$.

L. auf der Linsenvorderfläche eine feine braune, spinnenwebenartige Membran; dieselbe ist flankiert von mehreren feinen, hellweissglänzenden, spindelförmigen Kapselveränderungen, zu denen teilweise vom Pupillarsaum her fein ausgezogene Pupillarfäden sich hinziehen. Unten liegt eine Kapselveränderung frei ohne Pupillarfaden.

Fall 8. Ch. D., Bergmann, 36 J., aus Weyer. P. J. XIII, 138 d.
R. S = Finger in 2 m.
L. S = $^{20}/_{20}$ nahezu.

R. im inneren unteren Quadranten Fremdkörper, Umgebung grau infiltriert, alte Trübung der Hornhaut. Auf der vorderen Linsenkapsel eine weisse mit bräunlichen Pünktchen bedeckte Trübung, zu der von oben aus der Gegend des kleinen Kreises 2 Fäden ziehen, vom äusseren Rande der mittelweiten Pupille mehrfach durchflochtene Fäden, vom inneren Rand ein Faden mit einem braunen Knötchen. In der Linse hinter der Auflagerung eine diffuse graue zentrale Trübung.

Fall 9. J. W., Bauerssohn, 13 J., aus Hermannstein. P. J. XIII, 40 a.

R. S = $^{200}/_{200}$.

L. S = $^{20}/_{40}$.

R. Bulbus vor 11 Tagen durch Strohhalm verletzt. Conjunctiva hyperämisch, Bulbus zeigt lebhafte ciliare Injektion, am Limbus kleines Ulcus. Cornea enthält oberflächliche und tiefere Trübung mit einzelnen intensiveren Flekchen. Iris nach Atropin maximal retrahiert, unten mehrere feine, ganz kurze Pupillarfäden, die frei in der Vorderkammer enden. Auf der vorderen Linsenkapsel gerade im Zentrum eine unregelmässig begrenzte, braune, von feinen, zum Teil auch grösseren Punkten durchbrochene, ganz flache Pigmentplatte. Linse zeigt innen unten am Äquator eine intensiv grau-weisse, nach dem Zentrum zu radiär zerklüftete Trübung, die der vorderen und hinteren Corticalis angehört und sich von der vorderen Fläche zur hinteren Rinde um den Äquator herumschlägt.

L. Auge äusserlich normal, auf der Cornea unten aussen eine feine alte Trübung, ebenso etwas oberhalb. Vorderkammer normal. Iris auf Atropin maximal retrahiert. Von innen her zieht vom kleinen Kreise ein Netzwerk von zahlreichen Pupillarfäden konvergierend nach einer zentral auf der Linsenkapsel, ähnlich wie im rechten Auge gelegenen, hufeisenförmigen, durchbrochenen Pigmentplatte. Beide Pigmentplatten bestehen aus einer grossen Zahl verschieden grosser brauner Pünktchen; die Mitte ist durchbrochen. Von unten her kommen gleichfalls mehrere Pupillarfäden, die etwa 2 mm vom kleinen Kreise entfernt sich zu einem einzigen vereinigen, der gleichfalls an der Pigmentplatte inseriert. Linse zeigt im unteren inneren Quadranten eine schalenartige grauweisse Trübung, an deren konvexer Seite unten innen sich noch eine unregelmässige Trübung anschliesst; oben aussen eine in der hinteren Corticalis liegende mehrere mm grosse, etwas zackige Trübung, von welcher eine sich zuspitzende, schmale, strichförmige Trübung etwa nach der Gegend des hinteren Linsenpols hinzieht. Hintergrund normal. Entlassungsbefund nach 8 Tagen bei enger Pupille: R. die Begrenzung der siebartig durchbrochenen Pigmentplatte auf der vorderen Linsenkapsel ist zackig. Am inneren Pupillenrand sieht man eine rundliche und etwas längliche Excrescenz des Pigmentblattes, keine Synechie. Am unteren Pupillenrand 4 kurze Fäden, von denen der eine ziemlich stark pigmentiert und nach innen gegen den kleinen Kreis umgebogen ist, aber frei endigt. Am inneren Umfang der Linse eine kahnartig gestaltete Trübung an der vorderen und hinteren Rinde, die im Äquator zusammenstösst; sonst ist die Linse normal transparent.

R. S = $^{200}/_{200}$.

L. S = $^{20}/_{40}$.

Fall 10. K. Sch., Bauerntochter, 16 J., aus Erda. P. J. XII, 485 b.

R. S = $^{20}/_{50}$ stenopäisch.

L. S = $^{20}/_{200}$.

Patientin schielt seit 9 Jahren links, im 8. Jahre Ulcus corneae des rechten Auges, seitdem häufiger Entzündung wie jetzt

R. conjunctivale Injektion, unterhalb der Corneamitte eine linsengrosse Trübung, an die sich nach oben ein graues Infiltrat fortsetzt. L. starke Convergenzstellung. Bei Blickrichtung des rechten Auges geradeaus verschwindet links die ganze innere Hälfte des Auges nahezu hinter der Karunkel.

Auf der Vorderkapsel der Linse eine grauweisse eckige Auflagerung innerhalb des Pupillargebietes, von innen unten nach oben aussen sich mässig verbreiternd. Die Schmalseiten dieser einem schräg liegenden Rechtecke gleichenden Platte senden fadenförmige Fortsätze aus, die wie die Blätter eines Fächers divergieren und auf der Iris inserieren. Nach Atropin-Einträufelung gruppiren sich diese Fädchen zu 5 grösseren Bündeln, von denen je eines an einer Ecke der Platte ansitzt, das fünfte haftet direkt neben dem unteren äusseren Winkel. Ferner treten jetzt mehrere feine Zacken am äusseren Umfange des Pupillarrandes auf, 2 Zacken oben, 2 unten innen; oben aussen sieht man 2 vorher unsichtbare Fäden, ebenso unten aussen mit der grauweissen eckigen Platte auf der Vorderkapsel in Verbindung treten.

Befund nach 14 Tagen: Pupille ganz verengt. Man sieht jetzt die kurzen, frei endigenden zackigen Vorsprünge des Pupillarrandes bei früher erweiterter Pupille, nachdem die Pupille verengt ist, nicht vom Pupillenrand ausgehend, sondern aus dem Irisgewebe selbst entspringend und in die Vorderkammer nach vorn hineinragend. Sie gehen aus der Gegend des kleinen Kreises hervor, wo auch die Fäden entspringen, welche mit der Platte auf der Linsenkapsel in Zusammenhang stehen.

L. S = $^{20}/_{200}$.

Fall 11. M. K., Tabakarbeiterin, 29 J., aus Kirchweischede.
P. J. XIV, 569 d.

R. S = Finger exzentrisch in $1^1/_2$ m, zentral Finger in 30 cm.

L. + 0,5 D S = 1.

Mutter der Patientin soll 14 Jahre augenleidend, 7 Jahre blind gewesen sein. Patientin selbst hat seit dem Schulaustritt viel an Gicht gelitten. Vor 14 Tagen plötzliche Erblindung auf dem rechten Auge; nach 3 Stunden kehrte allmählich etwas Lichtschein zurück.

Befund: Nicht sehr kräftiges, anämisches Mädchen, Finger in der für Arthritis deformans charakteristischen Stellung. Handgelenke geschwollen, am Herzen und an den Lungen nichts Abnormes.

R. äusserlich ohne Reizerscheinungen. Auf der sonst normalen Iris unten aussen Reste der Pupillarmembran: Sie setzen sich zusammen aus 4 Fädchen, die vom Circulus iridis minor aus sich nach einem länglichen, glänzend weissen Belag auf der vorderen Linsenkapsel hinziehen. Eins davon (4.) und zwar das am meisten nach innen zu liegende senkt sich gebogen um den Pupillarrand bis auf diese Auflagerung, die sie berührt. Die 3 anderen, weiter nach aussen gelegenen krümmen sich ebenfalls um den Pupillenrand, jedoch ohne die Auflagerung auf der Linse zu erreichen. Während die beiden mittleren (2. und 3.) ganz ausser Connex mit der letzteren stehen, kommt dem am meisten nach oben gelegenen (1.) ein Fortsatz der Linsenmembran entgegen, ohne sich jedoch mit ihm zu vereinigen. Faden 1, 2 und 4 sind dreieckig, 3 fadenförmig, ausserdem ist er länger isoliert und reicht weiter nach der Irisperipherie hin. Das nach innen zu gelegene Membranstückchen grenzt am Pupillarrande an einen gespaltenen zipfelförmigen Fortsatz des kleinen Kreises, der aber nicht über den Rand hinausreicht. Die beiden mittleren Fäden überkreuzen sich. Der kleine Kreis hat bräunliche, der äussere Teil der Iris bläuliche Farbe.

Im aufrechten Bilde sieht man, wenn man die physiologische Excavation einstellt, aus einer grauen Masse, welche den aus der Excavation austretenden Gefässen vorgelagert ist, einen dunklen kleinen, faserartigen Faden hervorkommen, der bei Bewegungen des Auges pendelt (Rest der Arteria hyaloidea). Ferner beginnende Sehnervenatrophie, ebenso Veränderungen im Farbenton des Hintergrundes. Gesichtsfeld hat normale Aussengrenzen, dabei ein grosses zentrales absolutes Skotom für weiss und alle Farben.

Nach 1 Monat Entlassung.

R. S $<$ 1, Jäger 5.

Es erübrigt noch, 5 Fälle zu erwähnen, bei denen allen es sich um schwere Sehstörungen handelt, die aber weniger in den Resten der Pupillarmembran ihren Grund haben, als vielmehr der Ausdruck einer ausgesprochenen Missbildung des Auges sind.

Fall 1. K. D., Bürstenmacher, 38 J., aus Asslar. P. J. XV, 694 b.

R. S = $^6/_6$.

L. S = Finger in 2 m, mit Convexgläsern keine Verbesserung.

1871 wegen eines „Gewächses“ am linken Auge hier operiert, seitdem öfters Entzündungen. Phlyctaenen.

L. am unteren äusseren Hornhautrand die Reste eines Dermoids (flacher Buckel von gelblicher Farbe mit einzelnen Gefässen). Vor dem vorderen Rande dieses Buckels eine weissliche, sichelförmige Trübung der Rest des Dermoids. Iriskolobom nach unten, obstkernförmig.

Unterhalb des oberen Pupillarrandes, welcher etwas ausgezackt erscheint, ein intensiv weisser Gewebsstreifen auf der Linse sichtbar, welcher mit der Iris zusammenhängt, auf der Oberfläche braunes Pigment zeigt (Rest der Pupillarmembran). Der untere Rand dieser weissen Membran entspricht in seiner Konfiguration dem normalen Pupillenrand. Iris dunkelbraun, auf dem anderen Auge graubraun. Dem Iriskolobom entsprechend sieht man am unteren Umfange der hinteren Linsenfläche eine grauweisse Trübung von fast rundlicher Form, von der noch ein grauer Zapfen in die Linsensubstanz selbst übergeht (Rest der Membrana vasculosa lentis und Cataracta polaris posterior). Umfangreiches Chorioidal-Kolobom, Papille längs-oval, temporaler Conus. Bulbus im ganzen etwas verkleinert, besonders der vordere Abschnitt.

Fall 2. K. H., Landwirtssohn, 6 J., aus Waldaubach. P. J. XVII, 242 b
R. E S = $^{6}/_{7,5}$.
L. Amaurose.

Geburt ohne mechanische Hifsmittel erfolgt, soll aber etwas schwer gewesen sein (12 Stunden Dauer). Vater meint, die Hebamme habe dabei ins linke Auge gedrückt, es soll damals Blut im Auge gewesen sein.

Unten eine narbige Verziehung der Conjunctiva nach der Hornhaut hin (Pseudopterygium, Amnionstrangrest?) Senkrechter Strich durch die ganze Länge der Hornhaut in den tieferen Schichten (Falte der Descemetschen Membran?), einzelne schwarze Punkte in ihr unten. Pupillarmembran mit einzelnen Fäden, weissliche Membran an der Linsenhinterfläche (Gefässmembranrest) im Glaskörper. Zum Teil kein rotes Licht sichtbar, Bulbus leicht verkleinert, Iris grau, auf dem rechten Auge braun.

Fall 3. L. Sch., Fabrikmädchen, 17 J., aus W. P. J. XVII, 565 d.
R. — 6,0 D sph ⌒ 1,5 D cyl. A. h. S = $^{6}/_{20}$, Schweigger 0,4.
L. E S = $^{6}/_{7,5}$—$_{5}$, Schweigger 0,3.

R. unten und etwas innen Brückenkolobom der Iris. Unten im Bereich des Kolobomgebietes braune, mit dem Spiegel durchleuchtbare Reste der Pupillarmembran. Kolobom des Opticus und der Aderhaut.

Fall 4. H. K., Landwirtssohn, 12 J., aus Nieder-Weisel. P. J., XVIII 19 b.
R. + 2,5 D cyl. S = $^{6}/_{20}$—$_{15}$, Schweigger 0,4.
L. S = Finger in 1 m, Schweigger 8,0.

R., L. Mikrophthalmus, Iriskolobom nach unten innen, Sehnerven- und Chorioideal-Kolobom, Nystagmus. Feine braune Reste der Pupillar-

membran auf der Vorderkapsel der Linse. Pupillen reagieren. R. 3 D Astigmatismus. Axe 55° nach oben aussen von der horizontalen. L. 1 D Astigmatismus wider die Regel.

Fall 5. E. Sch., Landwirtssohn, 14 J., aus Würgendorf. P. J. XX, 561a.

R. S = Finger in 10 cm, Gläser bessern nicht, Iris braun.

L. S = $^{6}/_{8.57}$, Iris blau.

Eigentümliche Kopfbildung. An der kleinen Fontanelle ein vorspringender Knochenwulst am Hinterhauptsbein, dann (anscheinend Schaltknochen nach dem Scheitel zu) tiefe Einsenkung. Beiderseits Iris-Aderhautkolobom nach innen unten, Sphincter nach oben vorhanden, unten fehlend: an den Kolobomschenkeln je 2 feine Pupillarfäden, sonst Irisstruktur normal.

R. Linsenkolobom nach unten eben bemerkbar, starke myopische Refraktion an der Papille, Kolobom rings um den Sehnerven, leichter Strabismus divergens.

L. Emm. Rings um die Papille, stärker nach unten, Conus.

Da der Fall von Resten der Pupillarmembran mit Adhärenz an der Cornea bereits veröffentlicht ist, kann ich an dieser Stelle wohl von einer Wiedergabe absehen.

Es folgen jetzt noch die Fälle, die andere Irisanomalieen betreffen, nämlich 2 Beobachtungen über Naevi pigmentosi und 4 Mitteilungen über Villositates strati retinalis.

Naevi pigmentosi.

Fall 1. H. St., Schuhmacher, 44 J., aus Volbertshausen. P. J. XX, 142a.

R. + 1,0 D S = $^{6}/_{5}$.

L. + 0,5 D S = $^{6}/_{5}$.

Ophthalmoskopisch normal.

R. auf der inneren Irishälfte ein breiter Naevus pigmentosus. Derselbe betrifft beide Blätter der Iris und ragt nur an seinem unteren Rande über das Niveau der Iris. In der oberen Schicht ein kolobomförmiger Defekt, durch den die untere stärker pigmentierte Schicht des Naevus sichtbar wird. Dieselbe lässt sich nicht durchleuchten.

Der 2. Fall betrifft einen 51jährigen Polizeidiener, der am rechten Auge auf der blauen Iris 2 braune Pigmentflecke aufzuweisen hatte.

Villositates congenitae strati retinalis.

Fall 1. K. H., Hüttenarbeiter, 28 J., aus Haiger. P. J. XVII, 398d.

R. E S = $^{6}/_{4}$.

L. E S = $^{6}/_{5}$.

R., L. chronische Conjunctivitis.

Ectropium uveae congenitum, sehr ausgeprägt, 2 grössere, 1 kleinere Excrescenz von oben in das Pupillargebiet hineinragend.

Fall 2. Ph. K., Hüttenarbeiter, 50 J., aus Wetzlar. P. J. XX, 171 c.
R. S = Finger in 4 m.
L. E S = $^{6}/_{35}$.
R. Cataracta progressa, non matura.
L. Cataracta incipiens.
R. an der Iris am Pupillenrand mehrere Ausläufer des Pigmentblattes, Iris sonst normal.
L. Villositas iridis, sonst normal.

Fall 3. A. J., Lackierer, 28 J., aus Eschhofen. P. J. XX, 399 b.
R. stecknadelkopfgrosses Infiltrat, entsprechend dem Sitz eines Fremdkörpers. Fast völlige congenitale Aniridie, nur aussen ein schmaler (Atropin!) Streifen Iris sichtbar. Linsenrand beim Blick nach unten deutlich zu sehen.
+ 2.0 D S = $^{6}/_{20}$, objektiv ca. 3,0 D, ophthalmoskopisch normal, $1^{1}/_{2}$ D Astigmatismus mit 30° temporalwärts geneigter Axe.
L. am Pupillenrand zahlreiche Defekte im Gefässblatt der Iris, ausgefüllt vom Irispigmentblatt. Bei oberflächlicher Betrachtung glaubt man zahlreiche Synechieen zu sehen.
+ 2,0 D S < $^{6}/_{7,5}$, objektiv + 4,0 D, $^{1}/_{2}$ D Astigmatismus mit gerader Axe.
Ophthalmoskopisch normal.

Fall 4. F. B., Taglöhner, 28 J., aus Arnoldshain. P. J. XX, 733 c.
R. E S = $^{6}/_{15}$.
L. starker Reizzustand, Infiltrat der Cornea.
R. am äusseren Pupillenrand überragt das Pigmentblatt das Gefässblatt, sonst normaler Befund.

Die Zahl der Fälle von Irispigmentflecken und Excrescenzen ist also äusserst gering. Voraussichtlich sind diese Anomalien noch in einzelnen Fällen übersehen. Hinsichtlich der Reste von Pupillarmembranen berechnet sich die Häufigkeit derselben neben anderen angeborenen Missbildungen (Dermoid, Colobom usw.) des Auges (5 Fälle) auf 3,78 %, die der Kapselauflagerungen mit Fäden zur Iris (20) auf 15,15 %, der Kapselauflagerungen ohne Fäden (38) auf 28,8 %, der Pupillarfäden von der Iris (68) auf 51,5 %. Für

das Vorkommen von Resten der Pupillarmembran ergiebt sich eine Gesamthäufigkeit von 0,37 %. Wahrscheinlich sind noch einige Fälle unserer Beobachtung entgangen, sodass der obige Prozentsatz eher zu niedrig als zu hoch sein dürfte.

Als Anhang möchte ich noch eine seltene kongenitale Anomalie der Iris erwähnen, welche zufällig bei der Untersuchung eines der Augen eines $1^1/_2$ jährigen mit Keratomalacie behafteten und ad exitum gekommenen Kindes gefunden wurde. Die Iris war vollständig normal gebildet, man sah deutlich Krypten von der Vorderfläche in das Irisstroma sich erstrecken, es fehlten alle Entzündungserscheinungen in dem Irisstroma. Jederseits sah man an der Rückfläche der Iris die Pars iridica retinae aus 2 getrennten Zelllagen gebildet, die nach dem Pupillenrand zu höher und stärker pigmentiert waren als in der Mitte und nach dem Kammerwinkel zu. Vor der Pars iridica retinae befand sich dem von Grunert[20]) mit Sicherheit nachgewiesenen Dilatator entsprechend ein mit Hämatoxylin bläulich gefärbter schmaler Gewebsstreifen, dessen Farbe vollständig mit der des Sphinkter übereinstimmte und an dem man an einzelnen Stellen auch noch Kerne nachweisen konnte. Dieser Gewebsstreifen reichte bis dicht an die Stelle heran, wo der Sphincter pupillae gelegen ist; eine Verbindung mit demselben konnte nicht nachgewiesen werden. An einer Seite nun befand sich, wie die Abbildung zeigt, eine Gewebsbrücke zwischen der Iris und einem dahinter gelegenen Ciliarfortsatz; die Gewebsbrücke zeigte vollständig die Struktur des Irisgewebes mit rundlichen und sternförmigen Pigmentzellen, feinen Kapillaren. An dieser Stelle war der Pigmentbelag der Iris unterbrochen und setzte sich direkt auf beide Seiten der Gewebsbrücke nach rückwärts zum Ciliarkörper fort. Dieser Umstand beweist, dass es sich nicht etwa um eine entzündliche Verwachsung, sondern um eine angeborene Anomalie handelt. Ich habe

dieselbe der Kuriosität wegen mitgeteilt und bin zunächst ausser stande, eine Erklärung für ihre Genese zu liefern.

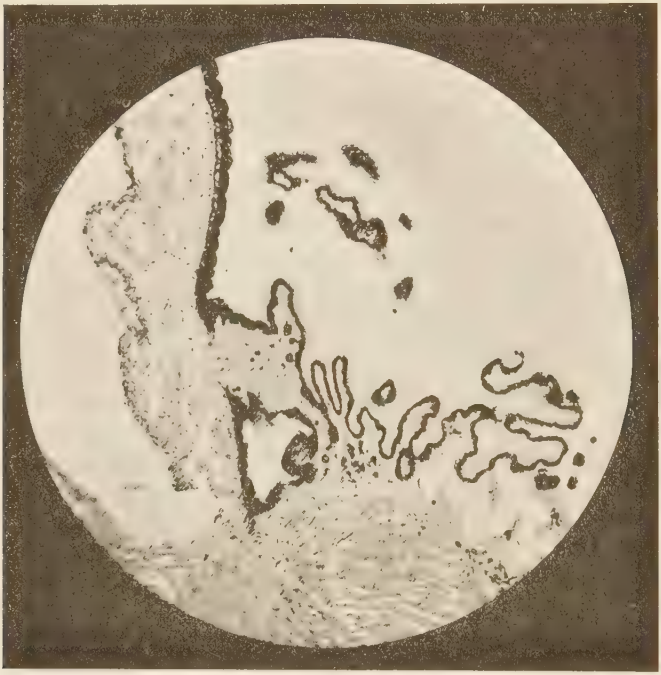

Es ist mir eine angenehme Pflicht, meinem verehrten Lehrer, Herrn Professor Dr. Vossius für die bereitwillige Überlassung dieser Arbeit und die freundlichen Ratschläge bei Abfassung derselben meinen Dank abzustatten; auch Herrn Privatdozenten Dr. Best, dessen Liebenswürdigkeit ich vorstehendes Photogramm verdanke, fühle ich mich zu Dank verpflichtet.

Litteratur-Verzeichnis.

1. E. von Hippel, Die Missbildungen und angeborenen Fehler des Auges. Graefe-Saemisch, Handbuch der gesammten Augenheilkunde. II. Aufl. 18. und 19. Lieferung. 1900.
2. B. Wicherkiewicz, Beiträge zur Kenntnis der persistierenden Pupillar-Membran. Graefes Archiv. Bd. 34. Abt. 4.
3. Kölliker, Entwickelungsgeschichte des Menschen und der Tiere. S. 671.
4. Nussbaum, Entwickelungsgeschichte des menschlichen Auges. Referat in den klinischen Monatsblättern für Augenheilkunde. Bd. 38. November.
5. Wendel, Über angeborene Pigmentierung der vorderen Linsenkapsel als Überrest der fötalen Pupillar-Membran. Nagels Mitteilungen aus der Tübinger Augenklinik. Bd. II. Heft 3.
6. Ancke, Drei Fälle von Ectropium uveae congenitum. Centralblatt für praktische Augenheilkunde. Jahrg. IX. S. 311.
7. Bock, Pigmentklümpchen in der Vorderkammer, frei beweglich. Anatomische Untersuchung des ganzen Augapfels. Klinische Monatsblätter für Augenheilkunde. Jahrg. XXVI. S. 163.
8. Apetz, Ein neuer Fall von frei beweglichen Pigmentklümpchen in der vorderen Augenkammer. Zeitschrift für Augenheilkunde. Bd. IV. Heft 5.
9. Schleich, Klinisch-statistische Beiträge zur Lehre von der Myopie. Nagels Mitteilungen aus der Tübinger Augenklinik. Bd. I. Heft 3.
10. Krukenberg, Beiderseitige angeborene Melanose der Hornhaut. Klinische Monatsblätter für Augenheilkunde. Jahrg. XXXVII. S. 258.
11. Derselbe. Weitere Mitteilung über angeborene doppelseitige Melanose der Hornhaut. Ebenda. S. 478.

12. Makrocki, Anomalieen der Iris. Archiv für Augenheilkunde. Bd. 14. S. 83.
13. Weinkauff, Zur doppelseitigen Melanose der Hornhaut. Klinische Monatsblätter für Augenheilkunde. Jahrg. XXXVIII. S. 345.
14. van Duyse, Contribution à l'étude des membranes pupillaires persistantes. Annales d'Oculistique Tome 95. S. 24.
15. Vossius, Zur Casuistik der angeborenen Anomalieen des Auges. Deutschmann, Beiträge zur Augenheilkunde. I. S. 709.
16. Wintersteiner, Ein Fall von der Hornhaut adhärierender, persistierender Pupillar-Membran. Wiener klinische Wochenschrift 1893. Nr. 28.
17. Wüstenfeld, Persistierende Pupillar-Membran mit Adhärenz an der Cornea. Zeitschrift für Augenheilkunde. Bd. 4. Heft 5.
18. Hirschberg, Ein Fall von Sarcoma iridis. Arch. f. Ophth. XIV. 285.
19. Birsch-Hirschfeld, Ein seltener Fall von Pigmentanomalie der Iris. Klinische Monatsblätter für Augenheilkunde. XXXVIII. S. 568.
20. Grunert, Der Dilatator pupillae des Menschen. Archiv für Augenheilkunde. Bd. 36. S. 319.

Lebenslauf.

Ich, Fritz Lommel, evangelischer Konfession, bin geboren am 2. Januar 1873 in Velbert (Rhld.) als Sohn des Fabrikanten Friedrich Wilhelm Lommel und dessen Ehefrau Emilie, geb. Meisenburg.

Nach Besuch der Elementar- und Rektoratschule der Heimat trat ich Ostern 1887 in die Unter-Tertia des Gymnasiums zu Elberfeld ein und bestand Ostern 1893 daselbst die Reifeprüfung. Darauf studierte ich Medizin in Bonn, Breslau, Giessen, Kiel. In Giessen bestand ich Juli 1898 die ärztliche Vorprüfung und beendigte am 24. Dezember 1900 das Approbations-Examen. Seit dem 1. Januar 1901 bin ich Assistent am hygienischen Institut der Universität.